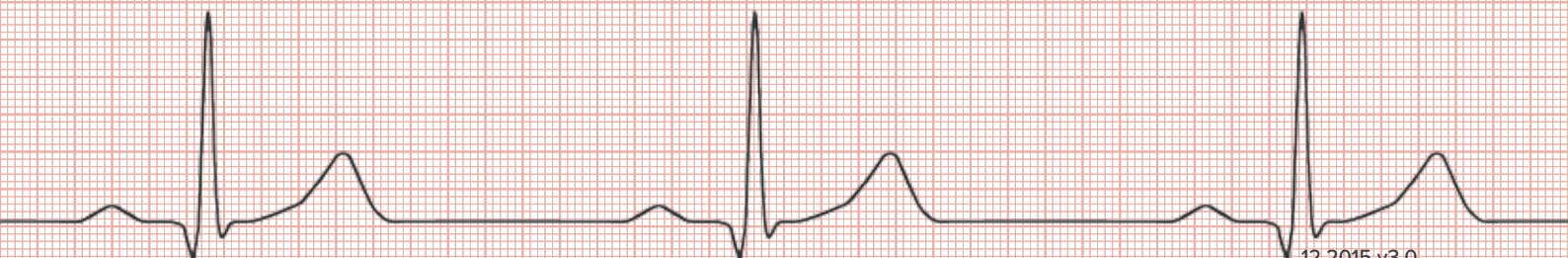

Akuttundervisning



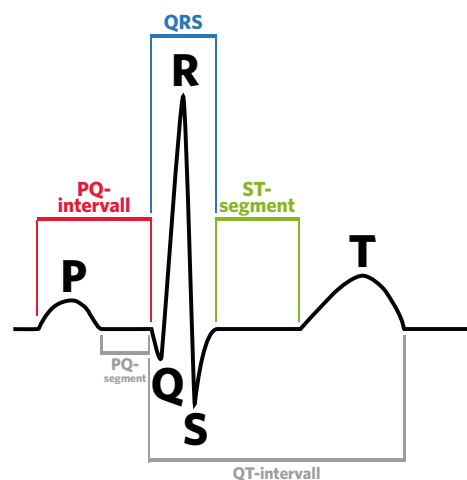
KOMPENDIUM I EKG-TOLKNING



BAKGRUNNSKUNNSKAP

HVA GIR POSITIVE OG NEGATIVE UTSLAG PÅ ET EKG?

- Strøm som beveger seg samme vei som en avledning gir et positivt utslag (for T-bølgen er det motsatt).
- Strøm som beveger seg motsatt vei av en avledning gir et negativt utslag (for T-bølgen er det motsatt).
- Strøm som beveger seg vinkelrett (90°) på en avledning gir intet utslag, eller bifasisk utslag (like mye positivt som negativt).



	25 mm/s / 50 mm/s
■ 0,12-0,22 sek	≈ 3-5 små ruter / 6-11 små ruter
■ < 0,12 sek	≈ < 3 små ruter / < 6 små ruter

P, QRS OG T

- P-bølgen representerer atriernes depolarisering (forkamrenes elektriske aktivering).
- QRS-komplekset representerer ventriklens depolarisering (hovedkamrenes elektriske aktivering).
- T-bølgen representerer ventriklens repolarisering (hovedkamrenes gjenoppladning).
- Atriernes repolarisering (forkamrenes gjenoppladning) skjules av QRS-komplekset.

DET NORMALE EKG

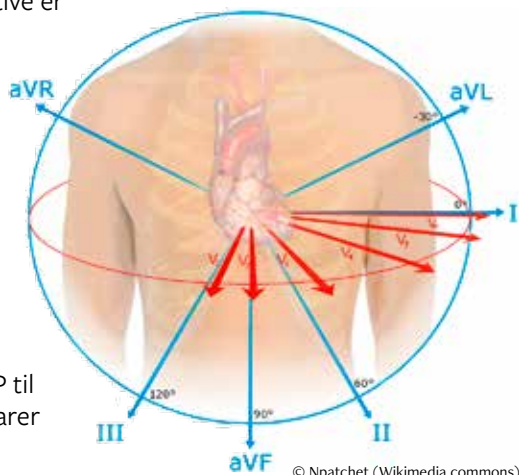
- Seks ekstremitetsavledninger (I, II, III, aVF, aVR og aVL) måler spenningsforskjellen mellom en arm og en arm, eller et ben og en arm (eller skulder/hofte).
- Seks prekordialavledninger (V1 til V6) sitter på fremsiden av brystkassen. Disse måler spenningsforskjellen mellom et punkt midt inne i brystkassen og overflaten. V1 ligger lengst til høyre og V6 lengst til venstre.
- P, QRS og T blir forskjellige i de ulike avledningene fordi den samme strømmen observeres fra forskjellige vinkler.
- Avledning II (høyre arm til venstre ben) egner seg godt til å bestemme hjerterytmen. Her sees normalt tydelige og positive P-bølger, QRS-komplekser og T-bølger.
- Avledning II har normalt positive P-bølger fordi strømmens vektor gjennom atriene (gjennomsnittet av strømmens bevegelse) peker samme vei som avledningen (fra sinusknuten til AV-knuten).
- Avledning II har normalt positive QRS-komplekser fordi strømmens vektor gjennom ventriklene (gjennomsnittet av strømmens bevegelse) peker samme vei som avledningen (nedover og litt mot venstre). I de avledningene der QRS-kompleksene er positive er T-bølgene normalt sett også positive.

HJERTETS VEGGER

- Fremrevegg (anterior): V1-V6
- Nedrevegg (inferior): II, III og aVF
- Sidevegg (lateral): I, aVL
- Bakrevegg (posterior): speilbildeforandringer i V1-V3

NORMALTIDER

- Normal PQ-tid er 0,12 s til 0,22 s.
Litt avrundet kan man si at PQ-tiden (fra begynnelsen av P til begynnelsen av QRS) maksimalt må være 0,2 s; dette tilsvarer 1 stor rute (25 mm/s) eller 2 store ruter (50 mm/s).
- Normale QRS-komplekser er under 0,12 s.
Dette tilsvarer maksimalt 3 små ruter ved 25 mm/s, eller 6 små ruter ved 50 mm/s.



© Npatchet (Wikimedia commons)

REGNE MED RUTER

- I Norge praktiseres to papirhastigheter for EKG:

25 mm/s (typisk prehospitalt)

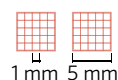
1 liten rute = 0,04 s

1 stor rute = 0,2 s

50 mm/s (typisk inhospitalt)

1 liten rute = 0,02 s

1 stor rute = 0,1 s

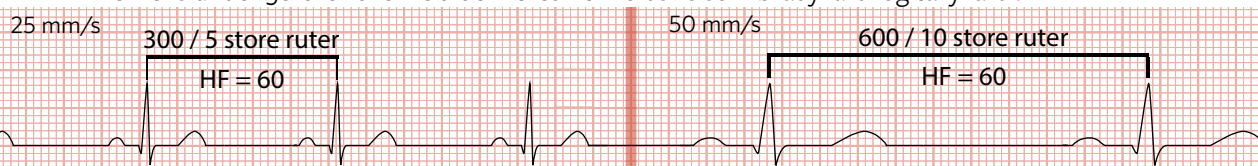


- Høyden på kompleksene er lik uavhengig av papirhastigheten.

SYSTEMATISK EKG-TOLKNING (F.R.A. H.I.A.)

FREKVENNS

- RR er avstanden fra R-takk til R-takk.
- Frekvens under 50 eller over 100 defineres henholdsvis som bradykardi og takykardi.



25 mm/s (typisk prehospitalt)

$$HF = \frac{300}{RR \text{ i store ruter}}$$

50 mm/s (typisk inhospitalt)

$$HF = \frac{600}{RR \text{ i store ruter}}$$

RYTME

Er det sinusrytme?

- Er det én, og kun én, P-bølge før hvert QRS-kompleks?
- Er P positiv i avledning II?
- Hjertefrekvens mellom 50 og 100.
- Hvis ikke kriteriene for sinusrytme er oppfylt, eller frekvensen er unormal, se arytmier senere i kompendiet.

Er det tegn til AV-blokk eller grenblokk?

- Er PQ-intervallet 0,12 til 0,22 s?
- Er QRS-kompleksene < 0,12 s?

Er formen og utseendet til QRS-komplekset normalt?

Korrigert QT-tid (QTc)

(for viderekommende)

$$QT_c = \frac{QT}{\sqrt{RR}}$$

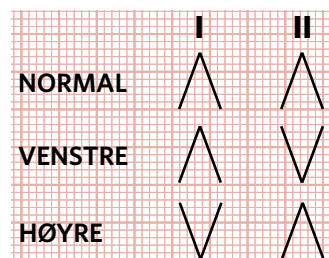
- Formelen gir QT-tid korrigert for hjertefrekvens
- Egnet for hjertefrekvens mellom 60 og 100
- Normal QT_c for menn < 0,44 s
- Normal QT_c for kvinner < 0,46 s
- Lang QT-tid er ofte forbundet med økt risiko for ventrikulære arytmier (og hjertestans)

AKSE

- Hjertets akse tolkes ut fra ekstremitetsavledningene. Aksen er svar på spørsmålet: Hvor peker strømmens vektor (gjennomsnittet av strømmens bevegelse)?
- Normalt peker vektoren nedover og litt mot venstre (langs avledning II).

Normal akse: Positivt QRS i avledning I og II (<<to tommer opp>>)**Venstre akse:** Positivt QRS i avledning I og negativt i avledning II**Høyre akse:** Negativt QRS i avledning I og positivt i avledning II

- Med positivt QRS menes det at QRS-komplekset peker mer opp fra grunnlinjen enn ned.



HYPERTROFI

Er det unormalt store QRS-utslag i V1-V6?

- Dersom en skal være mer nøyaktig kan en bruke en av disse formlene for venstre ventrikkelhypertrofi:

Sokolow-Lyon-kriterier

S i V1 + R i V5 eller V6 (største verdi) ≥ 35 mm
amplituden i mm

Cornell-produktet

(R i aVL + S i V3) • QRS > 2440 mm/ms
amplituden i mm tid i ms

ISKEMI OG INFARKT

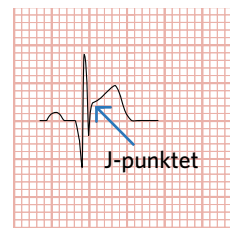
ST-elevasjoner eller ST-depresjoner?

Oppfyller eventuelle elevasjoner STEMI-kriteriene?

- ST-elevasjon i J-punktet > 1 mm i to tilstøtende avledninger
- Unntaket er V2 og V3. Her gjelder følgende grenser:
 - 1,5 mm for kvinner
 - 2 mm for menn > 40 år
 - 2,5 mm for menn < 40 år

Forandringer i T-bølgene?

Husk at fravær av EKG-forandringer ikke utelukker iskemi/infarkt!



ANNET

ID, dato, papirhastighet, tidligere EKG

OVERLEDNINGSFORSTYRRELSER

AV-BLOKK:

AV-blokk grad I:

- PQ-intervallet er > 0,22 s i hvert kompleks.
- Ofte et tilfeldig og ufarlig funn.

AV-blokk grad II, Mobitz type I (Wenchebach):

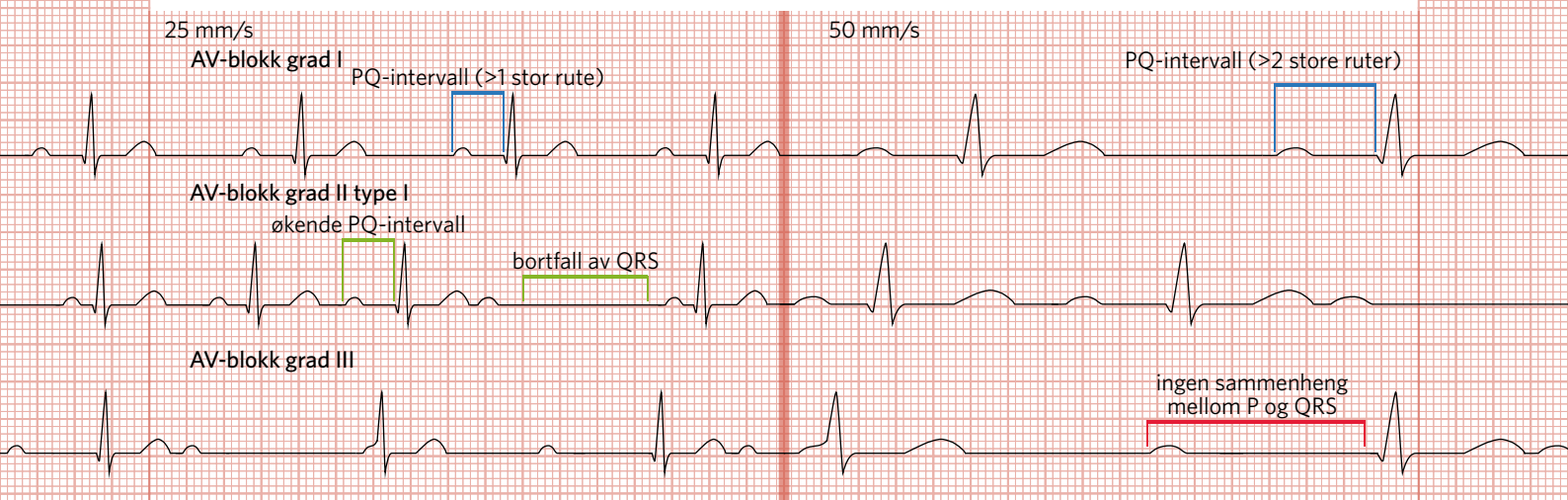
- Kjentetegnes ved at PQ-intervallet blir lengre og lengre inntil et QRS-kompleks bortfaller. Deretter vil PQ-intervallet på nytt forlenges gradvis inntil et nytt QRS-kompleks bortfaller.

AV-blokk grad II, Mobitz type II:

- Til forskjell fra grad II type I er PQ-intervallet her konstant. Det faller regelmessig bort et QRS-kompleks, for eksempel hvert 3. kompleks.
- Er mer alvorlig enn type I med økt risiko for overgang til AV-blokk grad III.

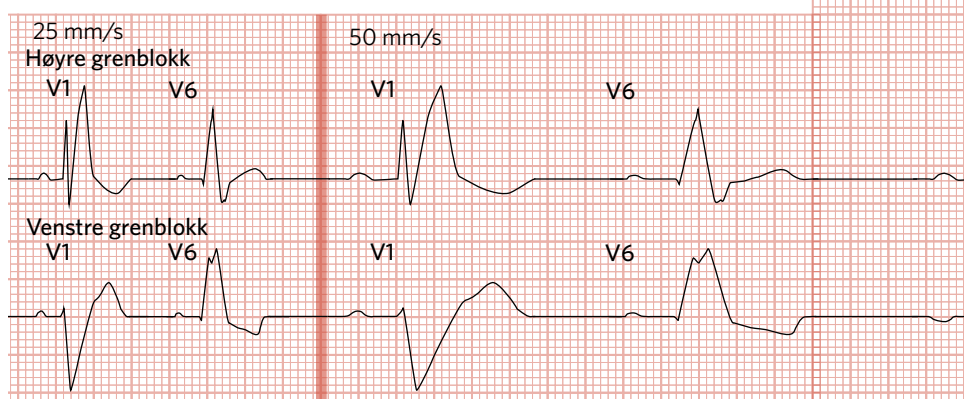
AV-blokk grad III (totalblokk)

- Gjenkjennes ved at både P-bølger og QRS-komplekser er regelmessige, men uavhengig av hverandre.
- Fordi AV-knuten blokkerer alle impulser genereres QRS-kompleksene av AV-knuten selv, eller områder lengre ned i ventriklene. Dette kalles en erstatningsrytme.
- Erstatningsrytmen er typisk langsom, for eksempel 30-40/min. En lav hjerterefrekvens vil kunne medføre varierende grad av sirkulasjonspåvirkning.



HØYRE GRENBLOKK

- QRS > 0,12 s
- M-konfigurasjon/RSR' i avledning V1-V2 («kaninører») og resiproke (motsatte) endringer i QRS i V5-V6.
- Årsaker kan være høyresidig ventrikkelhypertrofi, revmatisk feber, lungeemboli, iskemi m.fl.
- Høyre grenblokk representerer ofte sykdom, men kan også være et tilfeldig funn på EKG hos friske personer.



VENSTRE GRENBLOKK:

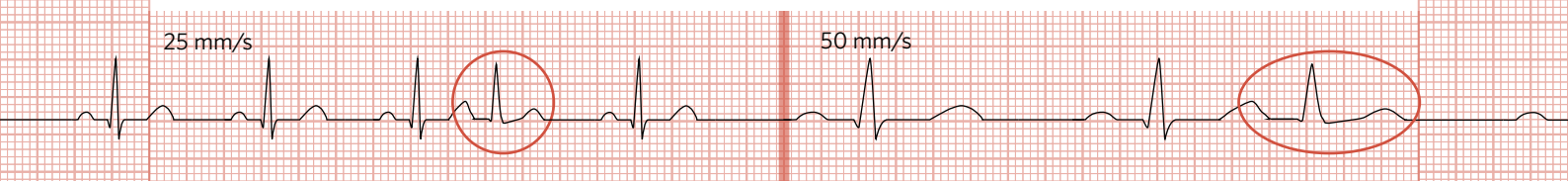
- QRS > 0,12 s
- M-konfigurasjon i avledning V5-V6 («kaninører») og resiproke (motsatte) endringer i QRS i V1-V2.
- Venstre grenblokk gir ofte uttalte forandringer i ST-segmentet og T-bølgen. Disse forandringene kan ligne dem vi ser ved infarkt, noe som gjør tolkningen utfordrende.
- Skal betraktes som en STEMI-ekvivalent (tegn på akutt hjerteinfarkt) hvis man antar at den er nyoppstått.
- Årsaker kan være akutt eller gammelt infarkt, aortastenose, hypertensjon m.fl.

EKSTRASYSTOLER

- Et hjerteslag som kommer utenom den vanlige sinusrytmen kalles en ekstrasystole. Ekstrasystoler sees som QRS-komplekser som kommer for tidlig i forhold til de normale QRS-kompleksene.
- Ekstrasystoler deles inn i to hovedgrupper etter hvor de oppstår: SVES og VES.

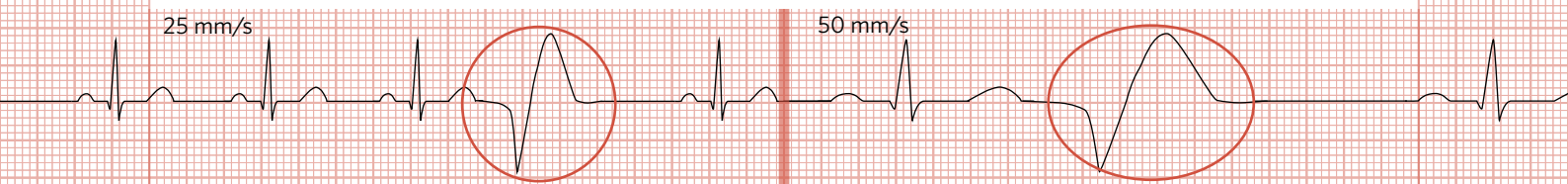
SUPRAVENTRIKULÆR EKSTRASYSTOLE (SVES)

- QRS-komplekset kommer for tidlig.
- Komplekset er vanligvis smalt (< 0,12 s).
- Normalt forekommende hos friske personer.
- Trenger ikke gi symptomer, men kan gi fornemmelse av hjertebank.

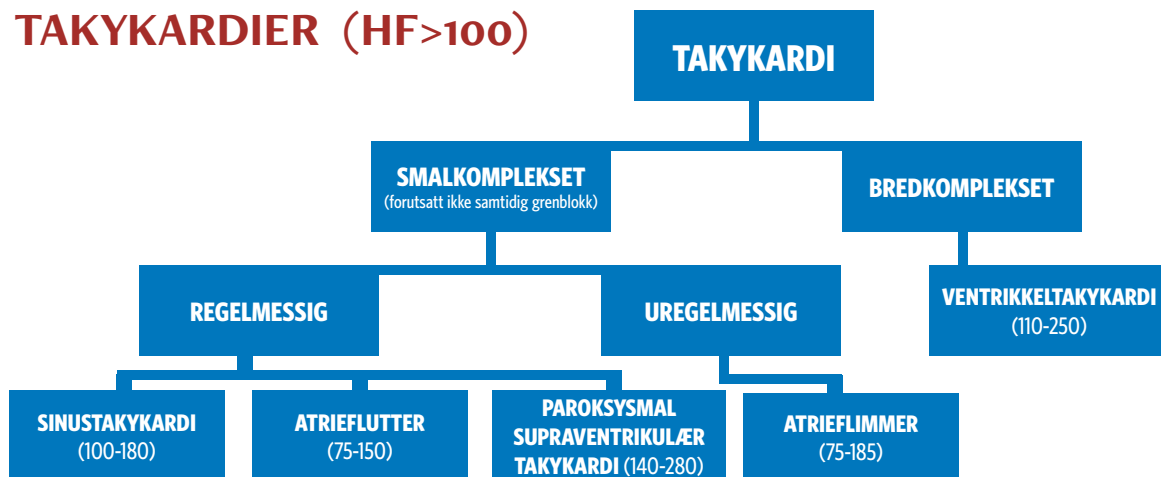


VENTRIKULÆR EKSTRASYSTOLE (VES)

- QRS-komplekset kommer for tidlig.
- Komplekset er bredt (> 0,12 s).
- Årsaker kan være hypokalemi, digitalisintoksikasjon og hjerteinfarkt, men sees også hos hjertefriske.
- Dette kan oppleves som hjertebank (fornemmelse av kraftige og uregelmessige hjerteslag).



TAKYKARDIER (HF>100)



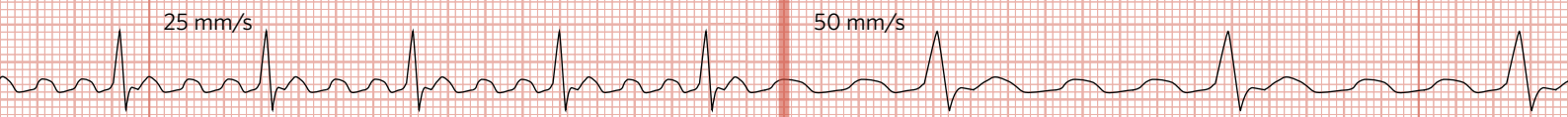
Figuren viser inndelingen av de vanligste takykardiene i den form de oftest forekommer.

SINUSTAKYKARDI

- Regelmessig rytme med smale QRS-komplekser
- Oppfyller kriteriene for sinusrytme (én, og kun én, P før hvert QRS, samt positiv P i avledning II), men er hurtigere enn vanlig sinusrytme.
- Sees typisk som en fysiologisk respons på økt arbeidskrav til hjertet.
- Typisk ligger årsaken utenfor hjertet som ved feber, sjokk, smerte, redsel, fysisk aktivitet m.fl.

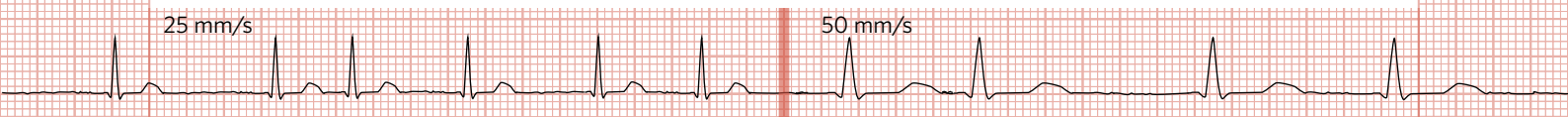
ATRIEFLUTTER

- Sagtakket/bølgeformet grunnlinje som følge av en reentry-mekanisme (impulser som løper rundt i atriene). AV-knuten begrenser hvor mange av flutterbølgene som får danne QRS-komplekser. Forholdet mellom bølger og QRS-komplekser kan være 1:1, 2:1, 3:1, 4:1, osv.
- Stort sett regelmessig smalkomplekset rytme, men forholdet mellom bølgene og QRS-kompleksene kan variere.
- Årsaker kan være koronarsykdom, hjertesvikt, hypertrofi, hypertensjon, hypertyreose, intoksikasjon, mye kondisjonstrening m.fl.



ATRIEFLIMMER

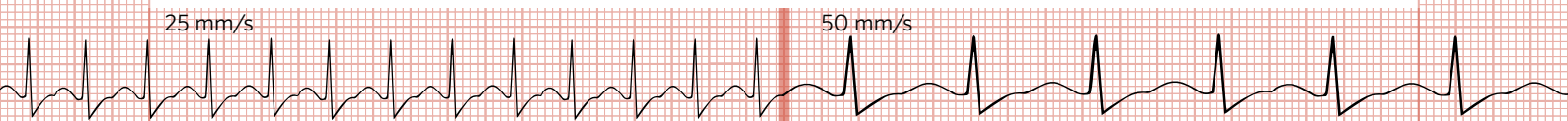
- Uregelmessig, smalkomplekset rytme uten synlige P-bølger (støy eller flat grunnlinje).
- Skyldes elektrisk kaos i atriene som overledes uregelmessig via AV-knuten til ventriklene.
- Årsaker er stort sett som ved atrieflutter.
- Symptomer og tegn kan være kraftig uregelmessig puls/hjertebank og forverring av hjertesvikt. Samtidig er en del pasienter symptomfrie, spesielt dersom de er under medisinsk behandling.



(PAROKSYSMAL) SUPRAVENTRIKULÆR TAKYKARDI (PSVT/SVT)

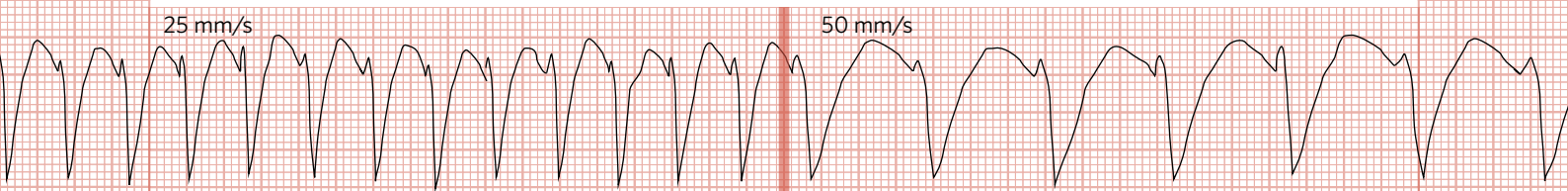
- Regelmessig, smalkomplekset rytme.
- (Bredkomplekset SVT kan også forekomme, eksempelvis ved grenblokk. Disse kan skilles fra ventrikkeltakykardi ved hjelp av en rekke spesielle kjennetegn.)
- Det kan være vanskelig å se P-bølger da de ofte er skjult av QRS-komplekset, er negative eller kommer mellom QRS og T-bølgen.
- Samlebetegnelse på en rekke takykardier som kommer anfallsvis (AVNRT, AVRT, m.fl.)
- AVNRT (AV-nodal reentry takykardi) er vanligst og er en reentry-mekanisme innad i AV-knuten som kan forekomme hos både hjertefriske og hjertesyke.
- AVRT (atrioventrikulær reentry takykardi) er en reentry-mekanisme mellom atrier og ventrikler, ofte pga en medfødt, unormal ledningsbane som ved Wolf-Parkinson-White-syndrom (WPW).

- Utløses som oftest av ekstrasystoler.
- Symptomer og tegn kan være hjertebank og sirkulatorisk påvirkning av varierende grad.



VENTRIKKELTAKYKARDI

- Breddeførøkede QRS-komplekser der kompleksene i de fleste tilfeller har samme amplitude.
- Årsaker kan være koronarsykdom, kardiomyopati, hjertesvikt, myokarditt, elektrolyttforstyrrelser, lang QT-syndrom m.fl.
- Medfører ofte kraftig sirkulasjonspåvirkning, hjertebank og eventuelt hjertestans, men tørr og varm pasient utelukker ikke VT.



BRADYKARDIER (HF < 50)

SINUSBRADYKARDI

- Vanlig sinusrytme som går saktere enn 50/min.

AV-BLOKK

- Kan gi langsom hjerterytme hvis mange QRS-komplekser faller bort.

SYK-SINUS-SYNDROM

- Svikt i, eller blokkering rundt, sinusknuten. Kjentetegnes ved lange pauser med helt flat grunnlinje mellom QRS-kompleksene.

ERSTATNINGSRYTMER

- Er langsomme, og kan for eksempel sees ved 3. grads AV-blokk.

HJERTESTANS

VENTRIKKELFLIMMER (VF)

- Helt kaotisk grunnlinje uten klassiske QRS-komplekser.
- Er ikke pulsgivende da ventrikkelmuskulaturen «skjelver» uten å pumpe blod effektivt.

VENTRIKKELTAKYKARDI (VT)

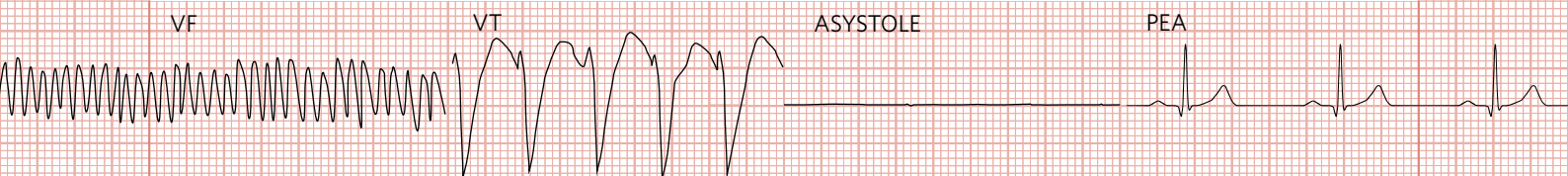
- Beskrevet nærmere i dette kompendiet under avsnittet om takykardier.
- VT kan gi hjertestans fordi ventriklene ikke rekker å fylle seg med blod og ikke arbeider synkront med atriene.

ASYSTOLE

- Flat grunnlinje
- Forenlig med manglende elektrisk aktivitet i hjertet.

PULSLØS ELEKTRISK AKTIVITET (PEA)

- Organisert rytme som ikke er sirkulasjons- og pulsgivende.
- Årsaker kan være voldsomt blodtap, hypoksi, lungeemboli m.fl.



AKUTT KORONARSYNDROM (ISKEMI OG INFARKT)

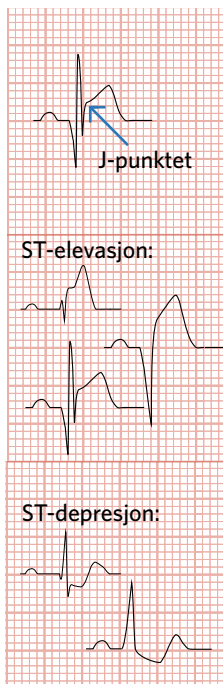
ST-ELEVASJON MYOKARDINFARKT (STEMI)

- EKG-kriterier: ST-elevasjon > 1 mm i J-punktet i minst to tilstøtende avledninger. Med to tilstøtende avledninger menes to avledninger som «ser» på det samme området av hjertet, for eksempel I og aVL som begge ser på sideveggen.
- Unntaket er V2 og V3 hvor grensene går ved:
 - 1,5 mm for kvinner
 - 2 mm for menn > 40 år
 - 2,5 mm for menn < 40 år
- Pasienter med STEMI har en fortettet blodåre og blir tilbudt PCI (utblokking/stenting) eller trombolyse (blodproppløsende medisin).
- Det er viktig å levere EKG til en mer erfaren kollega/kardiolog hvis pasienten har symptomer/tegn på akutt hjerteinfarkt, uavhengig av om kriteriene over er oppfylt eller ei.

Husk at fravær av EKG-forandringer ikke utelukker iskemi/infarkt.

NSTEMI/UAP

- Enkelte forandringer på EKG kan tyde på utilstrekkelig blodtilførsel til hjertemuskelen. Mulige årsaker til dette kan være tilstandene NSTEMI (non-ST-elevasjon-myokardinfarkt) og UAP (ustabil angina pectoris). Begge disse kan også forekomme uten forandringer på EKG.
- Iskemi kan vise seg i form av ST-depresjoner (minimum 0,5 mm i to tilstøtende avledninger 0,06-0,08 s fra J-punktet).
- Signifikant T-inversjon på minimum 1 mm i minst to tilstøtende avledninger. Husk at negativ T-bølge i aVR og V1 ofte er normalt.
- NSTEMI kan ikke skilles fra UAP på EKG. NSTEMI skiller seg fra ustabil angina pectoris (UAP) ved forhøyet troponinverdi i blodet; dette er en blodprøve som bl.a. viser hjertecelledød ved hjerteinfarkt.
- UAP kan ha samme symptomer som NSTEMI, men her har det ennå ikke oppstått hjertecelledød. Kalles ofte truende infarkt.



Patologiske Q-takker

(for viderekommende)

- Q-takker med dybde > 1/4 av QRS eller > 2 mm
- Q takker med varighet > 0,04 s
- Alle Q-takker i V1-V3 regnes som patologiske.
- Patologiske Q-takker skal sees i minst to tilstøtende avledninger for at de skal være signifikante.
- Årsaker kan være infarkt og arrvevsdannelse. Dette oppstår som regel noen timer etter et myokardinfarkt og vedvarer typisk livet ut.

R-progresjon

- R-takkene skal normalt øke i amplitude (høyde) fra V1 til og med V4-V5 og deretter avta.
- Fravær av denne økningen kalles «dårlig R-progresjon».
- Årsaker kan være tidligere infarkt, feilplassering eller feilkobling av elektroder samt unormal leiring av hjertet.

Kompedit er utgitt av Akuttundervisning AS

Versjon 3,0 publisert 12.2015.

Forfatter: Fredrik Nordum

Medforfattere: Anders René Wiik, Sjur Hansen Tveit, Live Solvang Hoff, Kristoffer Øverli Andersen, Finn-Håkon Kvinge

Takk til: Alf-Åge R. Pettersen, Ph.D., spesialist i indremed. og kardiologi

Grafikk, layout og illustrasjoner: Kristoffer Øverli Andersen

Litteraturliste:

- Sigurd et.al., Klinisk elektrokardiologi, 3. utg., FADL's forlag 2014
- Schaffalitzky de Muckadell et.al., Medicinsk Kompedium, 18. utg., Nyt Nordisk Forlag Arnold Busck 2013
- Thaler et.al., The only EKG book you'll ever need, 7. utg., Lippincott Williams & Wilkins 2012
- Cadogan et.al., Life in the Fast Lane Medical Blog-ECG-library; <http://lifeinthefastlane.com/ecg-library>
- de Jong et.al., ECGpedia; <http://en.ecgpedia.org/>
- Johansen et.al., legevaktshåndboken; <http://lvh.no>
- Monsieurs et.al., ERC Guidelines for 2015, Resuscitation 2015
- Lüscher et.al., ESC Guidelines (European Heart Journal) 2012

 Akuttundervisning

Vil du delta på et av våre EKG-kurs? Se akuttundervisning.no for kurskalender og påmelding.

følg oss på [facebook.com/akuttundervisning](https://www.facebook.com/akuttundervisning)

